ДРУЖЕСТВО НА КАРДИОЛОЗИТЕ В БЪЛГАРИЯ
Българска кардиология
том XXXII, 2025, № 2

doi: 10.3897/bgcardio.32.e184165

КЛИНИЧЕН СЛУЧАЙ НА ЦИМЕНТОВА БЕЛОДРОБНА ЕМБОЛИЯ СЛЕД ВЕРТЕБРОПЛАСТИКА

Б. В. Ралчева[1], Л. Демиревска[1,2], И. Даскалов[1]

[1]Военномедицинска академия – София
[2]Югозападен университет „Неофит Рилски“ – Благоевград

CLINICAL CASE OF CEMENT PULMONARY EMBOLISM AFTER VERTEBROPLASTY

B. V. Ralcheva[1], L. Demirevska[1,2], I. Daskalov[1]

[1]Military Medical Academy – Sofia
[2]South-West University “Neofit Rilski” – Blagoevgrad

Резюме. Полиметилметакрилат (PMMA) е добре познат субстрат, използван при вертебропластични процедури, с относителна липса на токсични ефекти, здравина и надеждност. С нарастване броя на извършваните процедури за стабилизация на гръбначен стълб, нараства и броят на усложненията, едно от които е белодробната циментова емболия. Докато по-голямата част от случаите в практиката протичат асимптомно и леко, то други са тежки, изискват бързо разпознаване и налагат потенциално животоспасяваща интервенция. Описали сме клиничен случай на пациент след вертебропластика с леки клинични симптоми и КТ данни за циментова белодробна емболия, при който приложихме успешно консервативен терапевтичен подход. Целта на описания случай е да се проучат настоящите алгоритми за лечение на емболия, причинена от PMMA. На този етап няма утвърдена единна стратегия за диагностика и лечение, базирана на доказателствата, при това състояние.

Ключови думи: циментова белодробна емболия, вертебропластика, полиметилметакрилат

Адрес за кореспонденция: д-р Боряна Ралчева, дм, Военномедицинска академия, ул. „Св. Г. Софийски“ № 3, 1606 София, тел: +359 888882349, e-mail: ralcheva_89@abv.bg

Abstract. Polymethylmethacrylate (PMMA) is a well-known material used in vertebroplasty procedures, characterized by minimal toxic effects, strength, and reliability. As the number of spinal stabilization procedures increases, the incidence of complications also rises, one of which is pulmonary cement embolism. While most cases in clinical practice are asymptomatic or mild, some can be severe, requiring rapid recognition and potentially life-saving intervention. We present a clinical case of a patient after vertebroplasty who exhibited mild clinical symptoms and CT findings indicative of pulmonary cement embolism, in whom a conservative therapeutic approach was successfully applied. The aim of this report is to review current treatment algorithms for PMMA embolism. At present, there is no established evidence-based unified strategy for diagnosis and management.

Key words: cement pulmonary embolism, vertebroplasty, polymethylmethacrylate

Address for correspondence: Boriana Ralcheva, MD, PhD, Military Medical Academy, 3 Sv. G. Sofiyski Str., BG – 1606 Sofia, Tel.: +359 888 882 349, e-mail: ralcheva_89@abv.bg

Въведение

Циментовата белодробна емболия (cement pulmonary embolism – CPE) е рядко, но клинично значимо усложнение, което може да възникне след вертебро- или кифопластика. Тези процедури са минимално инвазивни и се прилагат за стабилизиране

Introduction

Cement pulmonary embolism (CPE) is a rare but clinically significant complication that can occur after vertebroplasty or kyphoplasty. These minimally invasive procedures are performed to stabilize osteoporot-

This is an open access article distributed under the terms of the Creative Commons Attribution License (CC BY 4.0), which permits unrestricted use, distribution, and reproduction in any medium, provided the original author and source are credited.

на остеопоротични или патологични фрактури на прешлени чрез инжектиране на костен цимент (обикновено полиметилметакрилат – PMMA). Продуктите на основата на PMMA, използвани за вертебро- и кифопластика, се класифицират основно според техния вискозитет (гъстота), време за полимеризация (втвърдяване) и наличие на терапевтични добавки [1].

По време на процедурата съществува риск от екстравазация на цимента във венозната система на гръбначния стълб, откъдето материалът може да достигне белодробната циркулация и да причини емболизация. Честотата на субклиничната CPE варира в литературата, но се съобщава при 2% до над 25% от пациентите, подложени на вертебропластика, като в много от случаите състоянието остава случайна находка при рутинна компютърна томография (КТ) на гръдния кош. Клиничната презентация на CPE е неспецифична и може да варира от асимптомно протичане до остра дихателна недостатъчност в зависимост от размера и локализацията на ембола. Поради липсата на стандартизиран протокол за лечение, поведението в такива случаи е предизвикателство в клиничната практика и зависи от индивидуалната клинична картина.

Представяме клиничен случай на пациент с CPE, развила се след вертебропластика, и илюстрираме диагностичните и терапевтичните аспекти на проблема чрез преглед на наличната литература по темата.

Клиничен случай

Представяме клиничен случай на 54-годишен мъж с анамнеза за хистологично верифициран нискодиференциран аденокарцином на десен бял дроб с ипсилатерална хилусна лимфаденопатия и костни метастази, довели до компресионни фрактури на прешлени L3, L4, L5, S1, S2 и S3. Пациентът е хоспитализиран в Клиника по неврохирургия за провеждане на иглова перкутанна транспедикулярна вертебропластика за облекчаване на болката и стабилизиране на гръбначния стълб. Процедурата е извършена под рентгенов контрол с инжектиране на приблизително по 4 ml PMMA в тялото на всеки от описаните прешлени. Интраоперативно не са наблюдавани венозно изтичане на цимент или други усложнения.

При рутинно постоперативно проследяване в деня след операцията пациентът съобщава за лек задух при усилие. Пулсът е 80 уд./min – в покой, сатурацията е 98%, измерена с пулсоксиметър на стаен въздух. Артериалното налягане е 120/70 mmHg. Не се установява тахипнея или други патологични находки от прегледа. Липсват промени в ЕКГ и в маркерите за миокардна некроза. От ЕхоКГ

ic or pathological vertebral fractures through the injection of bone cement, usually polymethylmethacrylate (PMMA). PMMA-based products used for vertebroplasty and kyphoplasty are primarily classified according to their viscosity, polymerization (setting) time, and the presence of therapeutic additives [1].

During the procedure, there is a risk of cement extravasation into the vertebral venous system, from where the material can reach the pulmonary circulation and cause embolization. The reported incidence of subclinical CPE varies in the literature, ranging from 2% to over 25% of patients undergoing vertebroplasty, with many cases discovered incidentally on routine chest computed tomography (CT). The clinical presentation of CPE is nonspecific and can range from asymptomatic cases to acute respiratory failure, depending on the size and location of the embolus. Due to the absence of a standardized treatment protocol, management of these cases remains challenging in the clinical practice and is guided by the individual clinical scenario.

In this article, we present a clinical case of a patient who developed CPE following vertebroplasty and illustrate the diagnostic and therapeutic aspects of the problem through a literature review.

Clinical case

We report the case of a 54-year-old man with a history of histologically confirmed poorly differentiated adenocarcinoma of the right lung, with ipsilateral hilar lymphadenopathy and bone metastases, which resulted in compression fractures of the L3, L4, L5, S1, S2, and S3 vertebrae. The patient was admitted to the Department of Neurosurgery for percutaneous needle-guided transpedicular vertebroplasty aimed at pain relief and spinal stabilization. The procedure was performed under fluoroscopic guidance, with approximately 4 ml of PMMA injected into the body of each of the affected vertebrae. Intraoperatively, no venous cement leakage or other complications were observed.

During routine postoperative follow-up on the day after the procedure, the patient reported mild exertional dyspnea. Vital signs were: pulse 80 beats per minute at rest, oxygen saturation 98% on room air, and blood pressure 120/70 mmHg. No tachypnea or other pathological findings were noted on physical examination. ECG showed no abnormalities, and cardiac necrosis

също не се установяват патологични находки. Размерите на лявата и дясната камера, левокамерната кинетика и систолната функция на двете камери са запазени. Установява се завишена стойност на D-димер (7.82 mg/L). Поради умерената клинична вероятност за тромбоемболия, вкл. на фона на онкологично заболяване и характерните лабораторни изменения (Revised Geneva Score-7 points-moderate risk) е проведена КТ пулмоангиография. Образните находки показват наличие на дефект в изпълването с висока плътност на трункус пулмоналис от нивото на бифуркацията, разклоняващ се двустранно в двете белодробни артерии и проследим двустранно на ниво долнолобарни артерии и горнолобарно до субсегментни нива, съответстващи на емболизирали фрагменти от костен цимент. Данни за паренхимни инфаркти или значими съдови обструкции не са констатирани (фиг. 1).

С оглед липсата на хемодинамична нестабилност и минималната симптоматика е взето решение за консервативно поведение с наблюдение, без започване на терапевтична антикоагулация. Проведена е само профилактична антикоагулантна терапия след 24-тия час от интервенцията. Пациентът е изписан на втория ден след интервенцията в стабилно състояние с указания за проследяване на общото състояние след един месец.

markers were within normal limits. Echocardiography revealed no pathological findings: the sizes of the left and right ventricles, left ventricular wall motion, and systolic function of both ventricles were preserved. An elevated D-dimer level (7.82 mg/L) was observed. Due to the intermediate clinical probability of thromboembolism, including in the context of an underlying oncological disease and characteristic laboratory abnormalities (Revised Geneva Score: 7 points – moderate risk), CT pulmonary angiography was performed. Pulmonary CT angiography demonstrated a high-density filling defect in the pulmonary trunk at the level of the bifurcation, extending bilaterally into both pulmonary arteries and traceable bilaterally to the lower-lobar arteries and superior-lobar to subsegmental levels, consistent with embolized fragments of bone cement. No evidence of parenchymal infarction or significant vascular obstruction was observed (Fig. 1).

Given the absence of hemodynamic instability and minimal symptoms, a decision was made for conservative management with observation, without initiating therapeutic anticoagulation. Only prophylactic anticoagulant therapy was administered after the 24th hour post-intervention. The patient was discharged on the second day in stable condition, with instructions for follow-up of his general health status in one month.

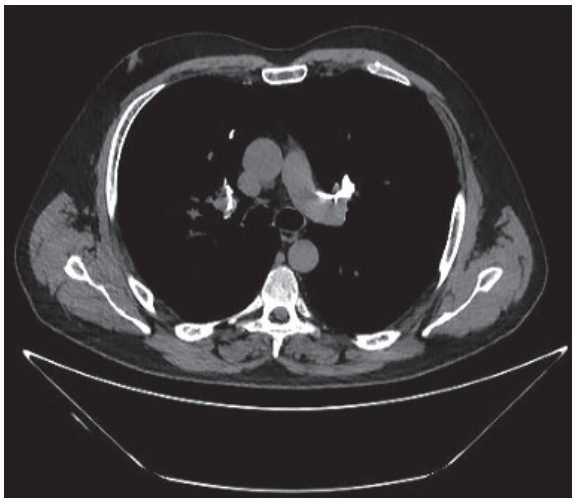

Фиг. 1. КТ пулмоангиография, демонстрираща наличие на дефект в изпълването с висока плътност на трункус пулмоналис от нивото на бифуркацията, разклоняващ се двустранно в двете белодробни артерии и проследим двустранно на ниво долнолобарни артерии и горнолобарно до субсегментни нива, съответстващи на емболизирали фрагменти от костен цимент при асимптомен пациент след вертебропластика

Fig. 1. CT pulmonary angiography showing a filling defect with high density in the pulmonary trunk from the level of the bifurcation, branching bilaterally into both pulmonary arteries and traceable bilaterally at the level of the lower lobe arteries and superiorly to the subsegmental level, corresponding to embolized fragments of bone cement in an asymptomatic patient after vertebroplasty

Обсъждане

Циментовата белодробна емболия е специфична форма на емболизация, при която частици от инжектиран при вертебро- или кифопластика костен цимент проникват в епидуралните или перивертебралните венозни сплетения, откъдето могат да достигнат до вена кава и белодробните артерии. Броят на засегнатите прешлени, местоположението на лезията и подходът на пункцията са независими рискови фактори за CPE [2].

Discussion

Cement pulmonary embolism represents a specific form of embolization in which particles of bone cement, injected during vertebroplasty or kyphoplasty, penetrate the epidural or paravertebral venous plexuses and can reach the vena cava and pulmonary arteries. The number of vertebrae involved, the location of the lesion, and the puncture approach are independent risk factors for CPE [2].

Повечето случаи на CPE са субклинични и се откриват инцидентно при КТ сканиране, както беше и при нашия пациент. Изследователи установяват, че при 26% от преминалите вертебропластика се открива такова усложнение, като всички случаи са без симптоми и не изискват лечение [3]. Според друга публикация 3% от случаите са симптомни за CPE и тогава е приложено антикоагулантно лечение [4]. В научната литература има описани и тежки, животозастрашаващи CPE [5,6]. При един от случаите се е наложило провеждането на спешна торакотомия [7].

КТ пулмоангиографията е методът на избор за откриване на CPE, като емболите се визуализират като хиперденсни линейни или фрагментарни структури в белодробните артерии. За разлика от венозната тромбоемболия, тези емболи не са хипоатенюирани, а имат ясно различим плътен образ, дължащ се на физичните свойства на цимента. Рентгенографията на гръдния кош също може да покаже емболи, но не е достатъчно чувствителна за малки или периферно разположени фрагменти [8]. Поради нарастващия брой вертебропластики при лечението на остеопороза и костни метастази е необходима добра подготовка на специалистите по образна диагностика относно образните находки, свързани с емболи от PMMA.

Няма универсален консенсус, нито отделни специфично насочени ESC или CHEST консенсуси, относно лечението на CPE. Прилагат се стандартните алгоритми за остра БТЕ чрез екстраполация. При хемодинамично стабилен пациент с периферна циментова емболия подходът обикновено е консервативен и може да включва наблюдение или профилактична доза нискомолекулярен хепарин (LMWH), като в много случаи не се налага агресивна антикоагулантна терапия. При симптомна или централно разположена циментова емболия се препоръчва терапевтична антикоагулация, най-често с LMWH или директни орални антикоагуланти (DOAC), в зависимост от клиничния риск и контекста. При хемодинамично нестабилен пациент, както и при наличие на признаци за деснокамерно натоварване (RV strain) или масивна централна циментова емболия, поведението е по-агресивно и включва лечение в интензивно отделение, с обсъждане на интервенционални методи като катетърно или хирургично отстраняване на емболичния материал [9,10].

Подходът зависи от локализацията на ембола (централна или периферна), от симптомите (асимптомно или задух, тахикардия, болка в гърдите) и хемодинамичното състояние на пациента. Повечето автори препоръчват наблюдение при асимптомни пациенти и при тези с минимални симптоми като лек задух без хипоксия, особено когато емболите са малки и периферни [11, 12, 13]. Нашият пациент попадна именно в тази категория и беше проследен без усложнения. Антикоагулантна терапия (с хепарини или директни орални антикоагуланти) се

Most cases of CPE are subclinical and are detected incidentally on CT scans, as was the case with our patient. Studies have shown that up to 26% of patients undergoing vertebroplasty may have this complication, with all cases being asymptomatic and not requiring treatment [3]. According to another publication, 3% of cases present with symptomatic CPE, in which anticoagulant therapy was applied [4]. The literature also describes severe, life-threatening cases of CPE [5, 6], and in one reported case, emergency thoracotomy was required [7].

CT pulmonary angiography (CTPA) is the method of choice for detecting CPE, as the emboli appear as hyperdense linear or fragmented structures within the pulmonary arteries. Unlike venous thromboembolism, these emboli are not hypodense but present as clearly defined dense images due to the physical properties of the cement. Chest radiography can also reveal emboli but is not sufficiently sensitive for small or peripherally located fragments [8]. Given the increasing number of vertebroplasties performed for osteoporosis and bone metastases, radiologists need to be well-prepared to recognize imaging findings associated with PMMA emboli.

There is no universal consensus, nor are there specific ESC- or CHEST-directed guidelines regarding the management of CPE. Standard algorithms for acute pulmonary embolism are applied through extrapolation. In a hemodynamically stable patient with peripheral cement embolism, the approach is generally conservative and may include observation or prophylactic dosing of low-molecular-weight heparin (LMWH); in many cases, no aggressive anticoagulant therapy is required. In symptomatic or centrally located cement embolism, therapeutic anticoagulation is recommended, most commonly with LMWH or direct oral anticoagulants (DOACs), depending on the clinical risk profile and overall context. In hemodynamically unstable patients, as well as in the presence of right ventricular strain or massive central cement embolism, management is more aggressive and includes intensive care unit admission, with consideration of interventional approaches such as catheter-based retrieval or surgical removal of the embolic material [9, 10].

The management approach depends on the location of the embolus (central or peripheral), the presence of symptoms (asymptomatic, dyspnea, tachycardia, chest pain), and the patient's hemodynamic status. Most authors recommend observation for asymptomatic patients, especially when emboli are small and peripheral [11, 12, 13]. Our patient fell into this category and was monitored without complications.

Anticoagulant therapy (using heparins or direct oral anticoagulants) is considered for symptomatic patients,

обсъжда при симптомни пациенти, особено ако има признаци на допълнителна венозна тромбоемболия или възпалителна реакция около ембола [14]. При пациенти с големи или централно разположени емболи, както и при тези с тежки симптоми на дихателна недостатъчност се препоръчва по-агресивно лечение и дори тромбектомия [15, 16, 17].

CPE е често подценявано усложнение, което изисква високо ниво на клинична бдителност. Образната диагностика е ключова, а подходът е индивидуализиран. Представеният клиничен случай показва, че при стабилни пациенти с периферна локализация, наблюдението е напълно допустим и безопасен подход.

Заключение

Емболизацията по време на вертебропластика е сравнително често срещана в клиничната практика. Нарастващата необходимост от извършване на все повече вертебропластики очертава бъдещата тенденция на повишаване честотата на емболизации с PMMA. При по-голямата част от клиничните случаи се касае за малки, периферни и асимптомни PMMA емболии, при които консервативният подход с наблюдение на пациента е адекватен и достатъчен. Антикоагулантно лечение и емболектомия са показани при пациентите с тежка симптоматика и допълнителна венозна тромбоемболия. Липсата на алгоритъм за лечение, базиран на доказателствата, към момента налага провеждането на индивидуална терапевтична стратегия за всеки конкретен случай.

Не е декларираи конфликт на интереси

particularly if there are signs of concomitant venous thromboembolism or an inflammatory reaction around the embolus [14]. In patients with large or centrally located emboli, or in those with severe respiratory symptoms, more aggressive treatment – including possible embolectomy – is recommended [15, 16, 17].

CPE is a frequently underestimated complication that requires a high level of clinical vigilance. Imaging plays a key role in diagnosis, and management should be individualized. The presented clinical case demonstrates that in stable patients with peripheral emboli, observation is a fully acceptable and safe approach.

Conclusion

Embolization during vertebroplasty is relatively common in clinical practice. The increasing demand for vertebroplasty procedures suggests a future trend toward a higher incidence of PMMA embolization. In the majority of clinical cases, emboli are small, peripheral, and asymptomatic, for which a conservative approach with patient monitoring is adequate and sufficient. Anticoagulant therapy and embolectomy are indicated in patients with severe symptoms or concomitant venous thromboembolism. The absence of an evidence-based treatment algorithm currently necessitates an individualized therapeutic strategy for each individual case.

No conflict of interest was declared

Библиография/References

1. Williams TD, Adler T, Smokoff L et al. Bone Cements Used in Vertebral Augmentation: A State-of-the-art Narrative Review. J Pain Res. 2024 Mar 13;17:1029-1040.
2. Wang L, Lu M, Zhang X, et al. Risk factors for pulmonary cement embolism after percutaneous vertebroplasty and radiofrequency ablation for spinal metastases. Frontiers in Oncology. 2023;13:1129658.
3. Venmans A, Klazen CA, Lohle PN, et al. Percutaneous vertebroplasty and pulmonary cement embolism: results from VERTOS II. AJNR Am J Neuroradiol. 2010;31(8):1451-3.
4. Krueger A, Bliemel C, Zettl R, et al. Management of pulmonary cement embolism after percutaneous vertebroplasty and kyphoplasty: a systematic review of the literature. Eur Spine J. 2009;18(9):1257-65.
5. Huang C, et al. Life-threatening intracardiac cement embolisms after percutaneous kyphoplasty: a case report and literature review. J Int Med Res. 2022;50(5):2088.
6. Shoechlin S, Schrofel H, Czerny M, et al. Massive cardiopulmonary cement embolism with cardiac perforation after vertebroplasty: a case series. Fur Heart J Case Rep. 2022;6(9): ytac385.
7. Tozzi P, Abdelmoumene Y, Corno AF, et al. Management strategy of pulmonary embolism after vertebroplasty. Ann Thorac Surg. 2002;74(5):1706-8.
8. Choe DH, Marom EM, Ahrar K, et al. Pulmonary embolism of polymethyl methacrylate during percutaneous vertebroplasty and kyphoplasty. AJR American Journal of Roentgenology. 2004 Oct;183(4):1097-1102.
9. Konstantinides SV, Meyer G, Becattini C, Bueno H, et col.; ESC Scientific Document Group. 2019 ESC Guidelines for the diagnosis and management of acute pulmonary embolism developed in collaboration with the European Respiratory Society (ERS). European Heart Journal. 2020;41(4):543–603.
10. Stevens SM, Woller SC, Kreuziger LB. Antithrombotic Therapy for VTE Disease: Second Update of the CHEST Guideline and Expert Panel Report. Chest. 2021;160(6):e545–e608.
11. Hartl R, Donmez M, Diederichs G, et al. Management of pulmonary cement embolism after percutaneous vertebroplasty and kyphoplasty: a systematic review of the literature.
12. Ignacio JMF, Dizon KH. Pulmonary Embolism from Cement Augmentation of the Vertebral Body. Asian Spine J. 2018;12(2):380-387.
13. Waler AR, Sanchez KJ, Parikh AA, et al. A case of Pulmonary Cement Embolism Managed through Symptomatic Treatment. Case Rep Crit Care. 2020;2020:2425973.
14. Grover T, Sajnani S, Thippanna R, et al. Bone Cement Pulmonary Embolism Following Vertebroplasty. J Am Coll Cardiol. 2023;81(8):3127.
15. Bopparaju S, Varon J, Surani S: Pulmonary embolism with vertebral augmentation procedures. Case Rep Pulmonol. 2013, 2013:785307.
16. Ignacio JMF, Ignacio KHD: Pulmonary embolism from cement augmentation of the vertebral body. Asian Spine J. 2018, 12:380-7.
17. Kollmann D, Hoetzenecker K, Prosch H, et al. Removal of a large cement embolus from the right pulmonary artery 4 years after kyphoplasty: consideration of thrombogenicity. J Thorac Cardiovasc Surg. 2012, 143:e22-4.